CÁNCER DE MAMA LOCALMENTE AVANZADO EN PACIENTE JOVEN

Urbano Reyes, María Isabel [1]; Martínez Gómez, Ana; Martínez Real, Maria Consuelo; Muelas Párraga, Eva; Pastor Conesa, Miriam; Corbalán Biyang, Shiana; García Teruel, Maria Paz; Garre Alcázar, Maria Carmen.. Servicio de Obstetricia y Ginecología de Hospital Universitario Los Arcos del Mar Menor. [1] Servicio de Obstetricia y Ginecología de Hospital Universitario Santa Lucía

INTRODUCCIÓN

El carcinoma localmente avanzado de mama representa menos del 10% de todos los casos nuevos. Se caracteriza por afectación extensa del volumen mamario y/o infiltración de los ganglios linfáticos regionales; incluye tumores T3, T4, N2 o N3.

Afortunadamente , el pronostico de esta entidad ha mejorado de forma significativa gracias al abordaje multidisciplinar y el tratamiento especifico en función del perfil biológico. La definición de la secuencia terapéutica resulta fundamental,. Consta de quimioterapia y /o hormonoterapia neoadyuvante, cirugía, radioterapia y si es preciso quimioterapia adyuvante.

A continuación presentamos un caso clínico de cáncer de mama localmente avanzado en paciente joven.

CASO CLINICO

Mujer de 26 años que consulta porque se detecta un nódulo en mama izquierda mediante autopalpación . En ginecólogo privado no hallazgos ecográficos. Posteriormente presenta retracción mamaria por lo que es derivada a nuestra Unidad de mama desde su centro de salud.

Como antecedentes de interés; ex- fumadora,. Menarquia a los 12. Multípara, edad del primer embarazo a los 19 años. Lactancia materna durante 1 mes. Toma de ACHO 4 años. No antecedentes familiares de cáncer de mama.

Exploración: Tumoración mal delimitada que ocupa todo en CIE y parte de CSE. Importante retracción cutánea.

Mamografía - ecografía mamaria bilateral: En CIE de mama izquierda, en correlación con la tumoración palpable, se identifica área hipoecoica, de ecoestructura heterogénea, de difícil delimitación y medición, con patrón posterior mixto, de alta sospecha. Adenopatías de sospecha axilares, supra e infraclaviculares izquierdas.

IMAGEN 1. Exploración mamaria

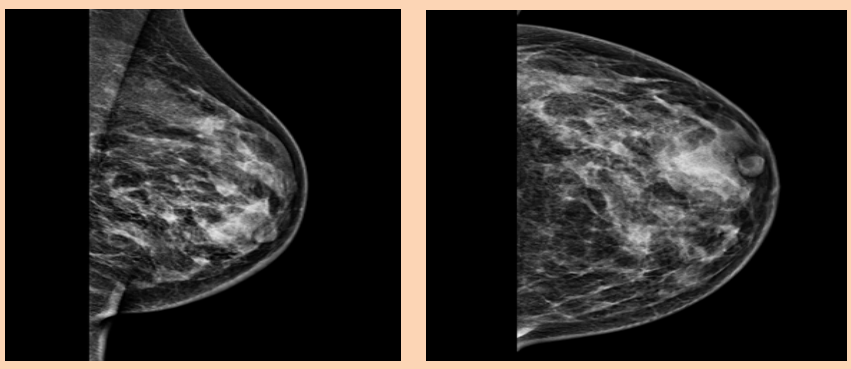

IMÁGENES 2 y 3. Mamografía izquierda.

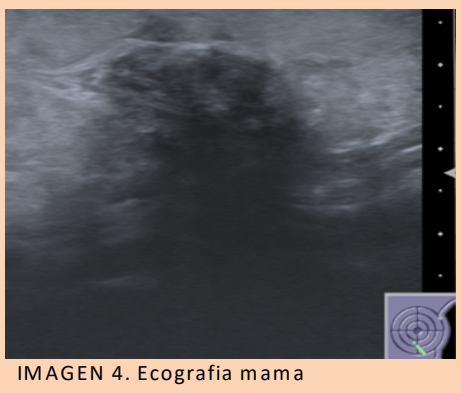

IMAGEN 4. Ecografia mama izquierda.

Anatomía patológica:
CARCINOMA DUCTAL CON PATRÓN LOBULILLAR INFILTRANTE POCO DIFERENCIADO

PAAF AXILAR POSITIVO PARA MESTASTASIS

RE	-
RP	-
Her2 neu	+
Ki-67	20-25%
p53	+
CK19	+

RMN mamaria bilateral: Realce no nodular extenso en CIE en correlación con carcinoma. Disminución del volumen mamario asociado a la tumoración, con edema y retracción del pezón. No infiltración de piel ni complejo areola-pezón ni de pared torácica. Adenopatías metastásicas axilares izquierdas en numero superior a 3.

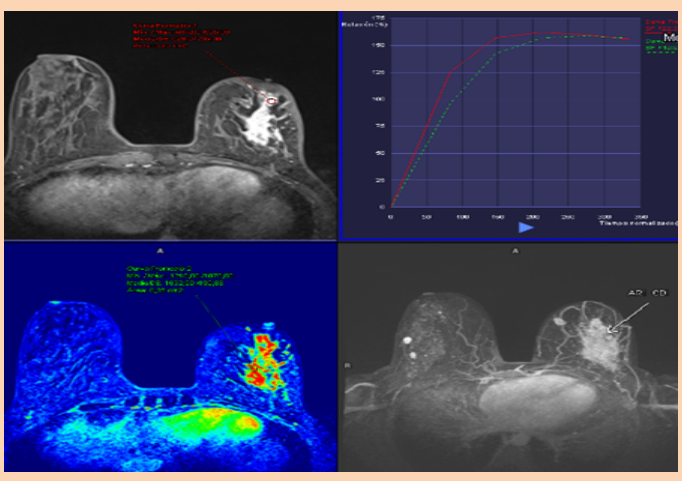

IMAGEN 5. RMN mama izquierda

Estudio de extensión negativo y **PET-TAC**: Aumento del metabolismo irregular en mama izquierda . Adenopatías hipermetabólicas supraclaviculares y axilares ipsilaterales .

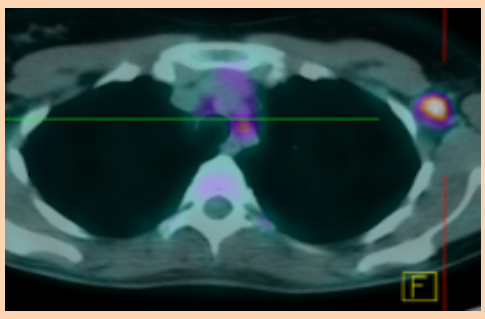

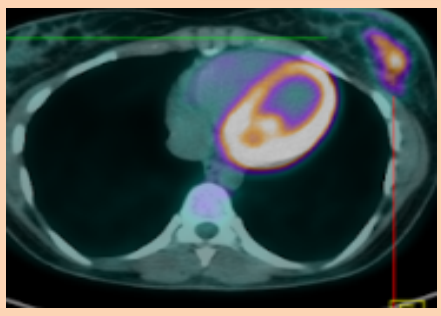

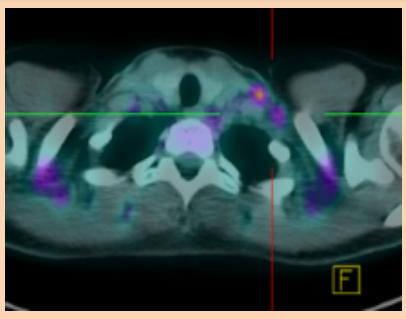

IMÁGENES 6, 7 y 8. PET TAC

Estadio cT3cN3cMO → **Quimioterapia neoadyuvante** Docetaxel-Carboplatino-Trastuzumab-Pertuzumab X 6 ciclos → **Mastectomía radical modificada + linfadenectomía axilar** → **Estadio ypTisN1mi** → Pendiente de inicio de **RT adyuvante.** **Adyuvancia** con Trastuzumab-Pertuzumab hasta 18 dosis.

El postoperatorio cursa sin incidencias, desarrollo posterior de linfedema controlado por servicio de Rehabilitación. Actualmente cumple adyuvancia con Trastuzumab-Pertuzumab y esta pendiente de inicio de radioterapia adyuvante.

CONCLUSIONES

La quimioterapia neoadyuvante se considera estándar para el tratamiento de los tumores de mama localmente avanzados; ya que permite el tratamiento precoz de las micrometastasis, aumentar la tasa de cirugía conservadora y posibilita testar in vivo la respuesta tumoral y por lo tanto proporcionar información pronostica relevante.

BIBLIOGRAFÍA:

ONCOGUIA SEGO 2017. Cáncer infiltrante de mama

Guía asociación española de cirujanos. Cirugía de la mama. Dominguez Cunchillos, F; Ballester Sapiña, JB; Castro Parga, G.